Erfolgreiche Exstirpation eines grossen Haemangioms der Leber.

Inaugural-Dissertation

zur

Erlangung der Doktorwürde

in der

Medicin, Chirurgie und Geburtshilfe,

welche

nebst beigefügten Thesen

mit Zustimmung der

hohen medicinischen Facultät

der

Kgl. Universität zu Breslau

am

Dienstag, den 8. Oktober 1901

Nachmittags $1^1/_2$ Uhr

öffentlich vertheidigen wird

Paul Langer.

ACAD. MED. BAT. SIBL.

Opponenten:

Herr Dr. med. Kober,
Herr Dr. med. Schneider.

Berlin 1901.

Druck von L. Schumacher.

Dem Andenken meiner Mutter.

Digitized by the Internet Archive
in 2026

https://archive.org/details/IA41546309_0015

Cavernöse Tumoren der Leber sind meist bei Sectionen älterer Personen als zufälliger Befund zu Gesicht gekommen, sehr selten jedoch Gegenstand operativer Eingriffe geworden. In der Mehrzahl der Fälle pflegen sie keine allzu bedeutende Ausdehnung zu erreichen, schwankt dieselbe zwischen Linsen- und Nussgrösse. Die grösseren Exemplare sind — und das ist auffällig — fast nur bei Kindern zur Beobachtung gekommen. Das grösste bisher beschriebene Leberangiom dürfte das von Rosenthal operirte gewesen sein, welches in seinen Dimensionen etwa der Kopfgrösse eines 2jährigen Kindes entsprach und einer 41jährigen Frau angehörte. Jedoch bleibt selbst dieses nicht unbeträchtliche Volumen einer Geschwulst hinter dem eines von Pfannenstiel exstirpirten Hämangioms der Leber zurück.

Bei der Seltenheit derartiger Tumoren überhaupt, sowie in Anbetracht der Wichtigkeit der für die Diagnose und Exstirpation derselben in Betracht kommenden Gesichtspunkte, sei es gestattet, diesen letzteren Fall ausführlicher zu schildern[1]).

Aus der Krankengeschichte entnehmen wir folgende Daten:

Die Patientin Hedwig W., Häuslersfrau aus Oberschlesien, ist 37 Jahre alt und stammt aus gesunder Familie; im 13. Lebensjahre hatte sie Typhus, will aber sonst stets gesund gewesen sein. Die erste Regel trat im 15. Jahre

---

[1]) Eine kurze Mittheilung darüber hat Professor Pfannenstiel bereits gelegentlich zweier Demonstrationen in der Schlesischen Gesellschaft für vaterl. Cultur gemacht und in der „Allg. med. Centralzeitg.“, 1898, No. 15, veröffentlicht.

ein, dauerte 3 Tage, war schwach und verlief ohne Beschwerden. Seitdem kehrte die Periode 8 Jahre hindurch bis zur Verheirathung der Patientin jährlich nur 3mal wieder und zwar im Winter, in Zwischenräumen von 4—6 Wochen, war von 8 tägiger Dauer, schwach und ohne Beschwerden. Seit der Verheirathung wiederholte sie sich 4 mal, zum letzten Mal 8 Tage vor der Aufnahme in das Krankenhaus. Die Dauer dieser letzten Periode, welcher eine Pause von 3 Jahren vorherging, betrug 8 Tage, sie verlief schwach und beschwerdelos. Pat. hat 6mal entbunden. Die Entbindungen waren glatt, ärztliche Hilfe wurde nie in Anspruch genommen. Die Wochenbetten verliefen fieberfrei. Die 3 letzten Entbindungen (1890, 93, 95) gestalteten sich wegen der in Frage stehenden Geschwulst schwerer als die vorhergehenden; so soll die letzte Entbindung (1895) eine Woche gedauert haben. Die Kinder wurden $1^1/_2$ Jahre lang gestillt. — 3 Tage nach der 3. Entbindung spürte Patientin, dass „nicht alles richtig sei im Leibe“. Im oberen Theil desselben fühlte sie eine mannesfaustgrosse Geschwulst, die zwar wenig Schmerzen machte, aber bei der Arbeit dadurch hinderlich wurde, dass der Patientin die Athmung erschwert wurde. In demselben Jahre in einem Krankenhause untersucht, wurde die Diagnose „Wanderniere“ gestellt, und die Operation angerathen, aber in Folge Weigerung der Pat., sich derselben zu unterziehen, eine Leibbinde verordnet. Noch vor Ablauf des gleichen Jahres constatirte ein anderer Arzt in dem Tumor ein nicht von der Niere ausgehendes Gewächs. Dasselbe war damals kindskopfgross, wuchs dann allmälig immer weiter, ohne Schmerzen zu verursachen und erwies sich nur wegen der Grösse bei der Arbeit lästig. Pat. machte dann noch 3 Schwangerschaften durch, die abgesehen von der langen Geburtsdauer normal verliefen. Im Sommer 1897 wurde Pat. nochmals untersucht und zum Zwecke der Operation nach Breslau in das Krankenhaus der Elisabethinerinnen geschickt.

Die Beschwerden der Pat. bestehen jetzt in schlechtem Gehen wegen der Grösse des Hängebauches, Kreuzschmerzen und in kurzem Athem bei der Arbeit. Bei ruhiger Lage seien keine Schmerzen vorhanden, jedoch könne Pat. nicht auf dem Rücken liegen, sondern nur auf der Seite, rechts oder links. Der Stuhlgang ist regelmässig; Wasserlassen geschieht öfters, mit etwas Schneiden.

Pat. ist eine Frau von mittlerer Grösse, kräftigem Knochenbau, mässig gut entwickelter Muskulatur und mässigem Fettpolster. Oedeme sind nicht vorhanden. Gesichtsfarbe ist gesund, leicht geröthet. Die Schleimhäute zeigen eine ziemlich gute Färbung. Der Urin ist frei von Eiweiss und Zucker. Mittelst des Fleischl'schen Apparates wurde ein Hämoglobingehalt von 55 pCt. festgestellt. Das Abdomen ist stark vorgewölbt, von konischer Form und reicht in Rückenlage bis zur Mitte des Oberschenkels, im Sitzen bis knapp 2 Fingerbreit oberhalb der Patella. Zahlreiche, stark entwickelte Venen verlaufen auf dem Abdomen, das ebenso zahlreiche Striae aufweist. Der Leibesumfang über dem Nabel beträgt 113 cm; der grösste Umfang, 2 Querfinger unterhalb desselben, 116 cm. Die Entfernung des Nabels vom Processus xiphoideus beziffert

sich auf 28 cm, die vom Nabel bis zur Symphyse auf 30 cm. — Constatirt wird ein kugeliger, median gelegener, deutlich fluctuirender, stellenweise fester Tumor, an dem oben rechts, oberhalb des Nabels eine kleine, kirschgrosse Vorwölbung sich befindet. — Angeblich soll früher an dieser Stelle von einem Arzte eine Probepunction gemacht worden sein. — Bei Druck auf diese Stelle werden Schmerzen im Verlauf des Sternums angegeben. Der Tumor ist beweglich und lässt sich in die Tiefe des Leibes verfolgen, ohne dass man einen Stiel fühlt. Die Haut über der Geschwulst ist verschieblich. Zwischen Tumor und kleinem Becken kann man bequem eindringen bis zum Promontorium. Ebenso dringen die palpirenden Hände an den Seiten ziemlich tief zwischen Tumor und Därmen ein. Die Perkussion ergiebt in der Mitte des Leibes Dämpfung, beginnend handbreit unter dem Schwertfortsatz des Brustbeins und bis zur Symphyse reichend. Drängt man den Tumor nach oben hin, so ist zwischen ihm und der Symphyse deutlicher Darmschall vorhanden. Dasselbe Resultat hat die Perkussion an den Seiten. Eine Vergrösserung des Herzens besteht nicht. Der Herzspitzenstoss ist im 4. Intercostalraum links deutlich fühlbar; die Herztöne sind rein; die Pulszahl beträgt 64 in der Minute. Die Lunge reicht vorn in der Mammillarlinie bis zum 5. Rippenrand. Die Leber bewegt sich in normalen Grenzen.

Die Untersuchung der Genitalorgane führte zu folgendem Ergebniss:

Die Vagina ist weit, nicht prolabirt, der Uterus anteflectirt und beweglich; das linke Ovarium nicht vergrössert und ganz beweglich, das rechte etwas kleiner und ebenfalls ganz beweglich. Lässt man den Tumor stark nach oben ziehen, so fühlt man Stränge von demselben nach unten ziehen, aber ein eigentlicher Stiel, d. h. ein mit den Genitalien zusammenhängender Stiel ist nicht zu fühlen.

Somit war die Ursprungsstelle des Tumors mit grösster Wahrscheinlichkeit nicht in der Genitalsphäre zu suchen. Zur weiteren Aufklärung wird das Rectum mit Luft aufgeblasen. Dabei schoben sich von links unten her umfängliche Darmschlingen über die Geschwulst bis zum Rippenbogen. Plötzlich und unter Schmerzempfindung füllen sich auch an der rechten Seite des Leibes die Intestina mit Luft und lagern sich vor den Tumor bis fast zum Nabel in drei nebeneinander liegenden Windungen, an denen man die Darmperistaltik sehr schön sehen kann. Auch unter dem Tumor waren Därme nachweisbar. Nunmehr ist die Geschwulst rings von Intestinis umrahmt, so dass nur in der Mitte sich noch bei tiefer Percussion gedämpfter Schall findet. Es schien demnach der Tumor auch nicht vom Omentum maius auszugehen, und in Anbetracht dessen, dass die Leber normale Grenzen zeigte, war eine Lebergeschwulst so gut wie ausgeschlossen. Dasselbe galt hinsichtlich einer Neubildung seitens der Milz oder der Nieren. Wegen des tiefen Herabragens und der grossen Beweglichkeit der Geschwulst war das Pankreas auch nicht mit Sicherheit als Sitz derselben anzusprechen. Am ehesten durfte man an eine Mesenterialcyste denken.

Am 25. 11. 1897 erfolgte in Aethernarkose die Eröffnung der Bauchhöhle

in der Linea alba unterhalb des Nabels. Die Bauchdecken sind sehr dünn. Der nun vorliegende Tumor war von festweicher Beschaffenheit und zeigte stellenweise Fluktuation. Seine Oberfläche war glatt, hatte ein ganz buntes, vorherrschend blaurothes Aussehen und wurde durch marmorweisse, schmälere und breitere Streifen in kleinere und grössere Felder getheilt, die alle Nuancen von Roth und Blau neben einander zeigten. Zunächst wurde nun der Schnitt weit über den Nabel hin verlängert, danach erst gelang es, den Tumor, der in seinen Dimensionen einem grossen Kürbis glich, herauszuwälzen.

Ascites war nur in geringer Menge vorhanden. Hob man den Tumor nach oben, so lagen unter ihm im kleinen Becken die Dünndarmschlingen. Ein Griff in das kleine Becken liess Uterus und Ovarien an normaler Stelle fühlen. Von der unteren Fläche des Tumors, die ganz dunkelroth aussieht, ziehen einzelne Stränge in das kleine Becken hinab.

Rechts oben vorn schiebt sich auf den Tumor ein Stück Leber herauf, die man an dem scharfen Rande leicht erkennt. Desgleichen ist die Gallenblase deutlich wahrnehmbar. Der weiter nach links gelegene Lebertheil geht in den Tumor über. Ihren Ursprung nimmt die Geschwulst von der unteren Leberfläche vorzüglich des linken Lappens, jedoch auch, wenigstens zum Theil, vom Lobus quadratus und Lobus Spigelii, da der rechte Lappen mit der Gallenblase nur wenig descendirt und fast unverändert war. Der zur Seite gedrängte Magen war fest an die Basis des Tumors angelegt, das Omentum minus auf die untere und linksseitige Geschwulstfläche heraufgezogen.

Vom Leberrand her zog in der Mittellinie über die Vorderfläche des Tumors ein kleinfingerdickes, etwa 10 cm langes Band, das sich verjüngend allmälig verlor und als Ligamentum teres angesprochen wurde. Die Blut- und Gallengefässe der Leber waren bei der Operation überhaupt nicht, Därme fast garnicht sichtbar; letzteres augenscheinlich in Folge des nicht unbeträchtlichen Laxirens, wodurch das Volumen der Därme bedeutend vermindert worden war.

Es war somit klar, dass der Tumor der Leber angehörte und zwar ausgehend von der unteren Fläche der linken Hälfte — Gallenblase und rechte Hälfte schoben sich vorn auf den Tumor hinauf. —

Es wurde nun mit dem Paquelin die Kapsel des Tumors, d. h. eine dünne Schicht normalen Lebergewebes, welches von oben her die Geschwulst bedeckte, zunächst an der oberen Fläche der breiten Tumorbasis, darauf seitlich und schliesslich, nachdem der Tumor emporgehoben, auch an der unteren Fläche durchschnitten und alsdann allmälig zurückgeschoben. Die Ausschälung der Geschwulst geschah theils stumpf, theils mit dem kaum rothglühenden Paquelin. Hierbei blutete es stellenweise enorm stark, so dass viele Catgutligaturen mittelst Déchamp'scher Stielnadel zur Blutstillung nothwendig waren. An den Tumor selbst wurden breite Klammern angelegt, oder wenn dies nicht möglich, erzielte man durch energisches Ziehen an dem Tumor nach unten und durch Gazebauschtamponade eine Compression der Gefässe. Nachdem so unter grossen Blutverlusten die Kapsel ringsum abgetrennt und zurückgeschoben, war dadurch eine Art Stiel, der vom Lebergewebe gebildet

wurde, hergestellt worden, dessen Breite etwa 15 cm und dessen Dicke 22 cm betrug. Dadurch, dass Operateur die Hand darunter schob und die Geschwulst nach unten überklappen liess, wurde der Stiel comprimirt. Nun wird von links nach rechts schrittweise das Lebergewebe mit der Déchamp'schen Stielnadel umstochen, mittelst 20 Catgutligaturen abgebunden und mit dem Thermokauter durchbrannt. Dabei klaffen sehr grosse Gefässlumina, besonders an der Tumorseite, aus denen es stark blutet. Es wird aber unentwegt der Stiel weiter umstochen und durchtrennt, so dass schliesslich der Tumor völlig abgetragen worden konnte.

Nun hatte man eine grosse Höhle vor sich, welche von der abgelösten Tumorkapsel und im Grunde derselben von dem abgebundenen Lebergewebe gebildet wurde. Starke Blutungen aus der Leber wurden noch durch Umstechungen gestillt. Alsdann wird von rechts nach links die vordere und hintere Kapselwand über den Leberstumpf mit Catgutknopfnähten vernäht, aber nur bis zur Hälfte; denn da es doch noch fortwährend aus dem Leberstumpfe blutet und man durch Umstechungen doch nicht alles stillen kann, so wird der Rest der Höhle austamponirt: Ein Tampon von steriler Gaze, rechts, ein ebensolcher nach links. Die Kapsel wird nunmehr ringsum mit dem Peritoneum parietale vernäht, die Tampons zur Wunde hinausgeleitet. An der hinteren Wand fehlt ein Stück Kapsel, so dass die Bauchhöhle hier zunächst nicht ganz abgeschlossen werden kann. Es wird daher das Peritoneum parietale der einen Seite mit der anderen Seite vereinigt, und so die Bauchhöhle möglichst gegen das Tumorbett hin verschlossen. Nunmehr wurde die Bauchwunde in drei Etagen geschlossen: Eine fortlaufende Catgutnaht durch das Peritoneum, eine ebensolche zur Vereinigung der oberen Fascie, und Silkworm für die Haut. Der oberste Theil der Wunde bleibt offen, und letztere wird mit Gaze, Watte verbunden. Dauer der Operation $1^3/_4$ Stunden.

In Folge des enormen Blutverlustes war der Puls klein und frequent (120—140 in der Minute). Campherinjectionen, sowie reichliche subcutane Kochsalzinfusionen liessen die Pat. sich allmählich erholen.

26. 11. Morgens: Der Puls ist sehr klein und frequent, 132 in der Minute; die Athmung beschleunigt und stöhnend; Zunge trocken und borkig. Der mit dem Katheter entleerte Urin beträgt nur 5 g. Allgemeineindruck schlecht. Im Laufe des Tages werden Kochsalzinfusionen gemacht in einer Quantität von 3 Liter; daneben Excitantien so weit als möglich per os und per rectum dem Körper zugeführt. Abendtemperatur beträgt 39,5°; Puls 134, etwas kräftiger. Athmung ist nicht mehr so stöhnend. Pat. hat einmal gebrochen. Der Leib ist aufgetrieben, Haut gelblich verfärbt. Pat. kann Wasser lassen. Die 30 g Urin enthalten beträchtliche Mengen Eiweiss und Gallenfarbstoff.

27. 11. Allgemeineindruck besser; Blick freier. Puls 128, etwas kräftiger. Erbrechen nur selten. Excitantien werden in jeder Form und grossen Mengen, an Kochsalzinfusionen im ganzen 2 Liter verabreicht. Die Urinmenge war Morgens, also nach 12 Stunden auf 50 g, Abends aber schon auf 280 g gestiegen. Der kräftiger gewordene Puls hat Abends eine Frequenz von

120 Schlägen in der Minute; die Athmung ist zwar noch beschleunigt, aber ruhig.

28. 11. Puls sehr kräftig, Frequenz auf 108 Schläge gesunken. Frühurin (über Nacht) 520 g. Kein Erbrechen mehr. Blähungen gehen ab. Verbandwechsel. Im Verbande war viel Galle und Blut. Tampon theilweise entfernt. Alkohol per os. Abendtemperatur 39,0 °. Puls 112, kräftig. Athmung noch beschleunigt.

29. 11. Puls kräftig, 112 in der Minute. Urinmenge nach 24 Stunden 1140 g; kein Gallenfarbstoff darin enthalten; Eiweissgehalt hat erheblich abgenommen, es besteht nur noch ein leichtflockiger Niederschlag. Allgemeineindruck gut. Pat. klagt über keine Schmerzen. Athemfrequenz Morgens 26, Abends 32 Züge.

30. 11. Verbandstück mehr blutig durchtränkt. Tampon theilweise entfernt. Puls Abends 104. Athmung 32. Im Urin noch leichte Trübung, kein Niederschlag vorhanden.

2. 12. Tampon ganz entfernt. Verband nur blutig.

3. 12. Pat. verspürt Schmerzen im linken Bein an der Stelle der Infusion. Es besteht daselbst eine leichte Schwellung. Ichthyolpinselungen.

4. 12. Da Abends stets hohe Temperaturen sind, wird versucht mit einem Katheter die durch die Operation gebildete Höhle mit Lysol auszuspülen. Dabei verspürt Pat. plötzlich einen heftigen Schmerz in der rechten Unterbauchgegend. Die Lysolspülung floss nicht mehr zurück. Morph. 1 Stunde später starker Schüttelfrost. Kein Erbrechen. Abends Temperatur 39,3 °. Puls 120.

5. 12. Allgemeineindruck gut. Puls 104. Im Verbande viel Blut und Galle.

6. 12. Die Schwellung am linken Bein nimmt zu, ist nicht besonders schmerzhaft. Pat. kann das Bein ohne Schmerzen bewegen. Temperatur 39,3 °.

7. 12. Probepunktion ergiebt Eiter. Incision, wobei sich reichlich Eiter entleert.

12. 12. Temperatur und Puls gehen langsam herunter. Wunde am Bein sieht gut aus. Hämoglobingehalt 25 pCt.

23. 12. Secret der Bauchwunde enthält keine Galle mehr, nur Eiter. Secretion lässt erheblich nach. Pat. steht auf.

28. 12. Wunde am Bein granulirt gut. Hämoglobingehalt 33 pCt.

5. 1. 1898. Pat. erholt sich zusehends. Die Bauchwunde secernirt reichlich Eiter. Wunde am Bein geheilt.

15. 1. Eiterung lässt allmälig nach.

4. 2. Pat. hat sich sehr erholt. Von der Operationswunde ist nur eine Fistel übrig geblieben, deren Secretion unbedeutend ist. Vollständiges Wohlbefinden; gesunde Gesichtsfarbe. Hämoglobingehalt 42 pCt. Pat. wird geheilt entlassen.

11. 2. 1901. Pat. fühlt sich durchaus wohl und ist seit der Operation niemals krank gewesen. Nach ihren Angaben verrichte sie alle Arbeiten, die

in ihrem landwirthschaftlichen Berufe an sie herantreten; sie könne schwer tragen, hacken u. s. w. Gehen und Stehen mache ihr keinerlei Beschwerden, ebenso längere Zeit in gebückter Stellung zu verharren; nur wenn sie sich abwechselnd bückt und wieder aufrichtet, empfinde sie Schmerzen im Kreuz. Der Appetit sei gut. Die Regel habe sie alle 4 Wochen gehabt, dieselbe dauerte 4 Tage, verlief mittelmässig und ohne Beschwerden. Wann die letzte Regel war, konnte nicht mehr angegeben werden. Vor $^5/_4$ Jahren gebar Pat. ein Mädchen. Die Schwangerschaft war durchaus normal. Die Geburt dauerte wieder eine Woche und war an einem Tage mit grossen Schmerzen verbunden. Ein Arzt wurde hinzugezogen, welcher jedoch, weil unnöthig, keinen Eingriff machte. Abgesehen von der langen Dauer war der Verlauf der Geburt normal. Letzteres galt auch für das Wochenbett. Pat. stillt noch jetzt ihr Kind.

Pat. besitzt eine frischrothe, gesunde Gesichtsfarbe, sieht jünger aus als zur Zeit des Eintritts in das Krankenhaus. Die Körperhaltung ist aufrecht, der Körperbau kräftig, die Muskulatur gut entwickelt; Fettpolster mässig, die Haut nicht faltig.

Bei Betrachtung des Abdomens fällt sofort eine bedeutende Ventralhernie auf im ganzen Verlauf der sonst spurlos vernarbten Operationswunde. Die sehr faltigen Bauchdecken sind in einer Breite von 10 cm so dünn, dass die Peristaltik der Därme deutlich sichtbar ist. Lungen und Herz ohne Befund. Die Leber weist folgende Grenzen auf: die obere ist in der Mammillarlinie im 6. Intercostalraum rechts nachweisbar und verläuft von da nach rechts und links und im Grossen und Ganzen ziemlich horizontal. Die untere Lebergrenze liegt in der Mammillarlinie 4 cm unterhalb des Rippenbogens, also in Nabelhöhe, verläuft dann in leicht ansteigender Kurve quer über das Abdomen und schneidet die Linea alba 9 cm vom Processus ensiformis entfernt. Etwa $1^1/_2$cm von dem Schnittpunkt in der Linea alba entfernt weicht die Grenze von ihrem bisherigen Verlaufe plötzlich ab und geht steil, fast senkrecht nach oben und trifft 4 cm links von der Mittellinie den Rippenbogen. Die Breite der nachweisbaren Leberdämpfung beträgt in der Mammillarlinie 14 cm, in der Mittellinie 12 cm. Die weit in das Abdomen hineinragende Leber ist an ihrem unteren beweglichen Rande bequem zu umfassen. Der letztere ist ziemlich scharf und lässt für die palpirenden Finger 4 cm oberhalb des Nabels, dort, wo die untere Lebergrenze schroff nach oben umbiegt, desgleichen 6 cm nach rechts oben und auswärts vom Nabel je eine wallnussgrosse, doch mehr abgeflachte derbe Verdickung erkennen, die druckempfindlich und beweglich ist. Druck in die Lebergegend sowie auf das übrige Abdomen wird nicht mit Schmerzempfindung beantwortet, wohl aber klagt Pat., wenn die beiden erwähnten verdickten Partien des unteren Leberrandes mit der Hand umfasst und gedrückt werden.

Umfang des Leibes über dem Nabel beträgt 82 cm, über der höchsten Prominenz der Hernie 88 cm. Der Urin ist klar und von goldgelber Farbe, enthält weder Eiweiss noch Zucker, noch Gallenfarbstoff. Hämoglobingehalt des Blutes beläuft sich auf 67 pCt.

Pathologisch-Anatomisches: Der Tumor ist von dem Umfang eines

grossen, kugeligen Kürbis, zeigt in seinem oberen Theile Lebergewebe und erweist sich somit als eine von der Leber und zwar deren unteren Fläche ausgehende Geschwulst. Dieselbe besitzt eine glänzende Oberfläche von marmorirtem Aussehen, welche durch weisse, über sie hinziehende Streifen von verschiedener Breite in eine Anzahl von Feldern getheilt wird. Die bei der Operation vorwiegend tief blaurothe Farbe hat jetzt einer mehr rothbraunen Platz gemacht. Auf der sonst überall gleich gewölbten Geschwulst prominirt etwas rechts von der Mitte oben ein kirschgrosser Tumor (vermeintliche Punctionsstelle).

Bei dem Durchschneiden der Geschwulst in horizontaler Richtung entleert sich eine Menge Blut venöser Beschaffenheit, über $1^1/_2$ Liter, nach dessen Abfluss der Tumor stark collabirt. Das Gewebe desselben ist schwammig, elastisch, von der Consistenz einer atelektatischen Lunge und von dunkelrother Farbe. Die äusserste Wandschicht stellt eine nur wenige Millimeter dicke, anscheinend aus Lebergewebe bestehende Lage dar. Im Innern des Tumors findet man ein System unregelmässig cavernöser Räume, deren schlaffe Wände collabirt auf einander liegen, bei Zug an der Kapsel aber deutlich sichtbare Höhlen erkennen lassen (Fig. 1). Dieselben sind zum Theil von solchen Dimensionen, dass eine Wallnuss oder ein Apfel darin Platz hätte. Die Wand dieser ihres blutigen Inhalts bereits entleerten Hohlräume ist spiegelnd glatt und mit einer dunkelrothen, zarten Membran ausgekleidet, die sich gespinnstartig abheben lässt. Ein grösserer, länglicher, halbmondförmiger Hohlraum zieht sich durch die Mitte der Geschwulst und ist von einer weissen, abhebbaren Membran ausgekleidet.

Das Gewicht des blutleeren Tumors beträgt 2,5 kg. Berechnet man das Gewicht des theils während der Operation, theils bei der Eröffnung des Tumors aus demselben in die Schüssel hineingeflossenen Blutes auf mindesten 2,5 kg, so ergiebt sich für den Tumor ein Gesammtgewicht von 5 kg.

Die Grössenmaassse sind von dem bereits collabirten Tumor genommen und gestalten sich folgendermaassen: Longitudinale Achse 21 cm, transversale 21 cm, sagittale 11 cm. Die Werthe für die entsprechenden Circumferenzen belaufen sich bei der Medianebene auf 49 cm, Frontalebene 66 cm, Horizontalebene 53 cm.

Bei der mikroskopischen Untersuchung von Theilen, die den verschiedensten Abschnitten der Geschwulst entnommen worden, sieht man in übereinstimmender Weise ein Maschenwerk von dünnen Bindegewebsbälkchen, die nichts mehr von Lebergewebe erkennen lassen und zahllose, mit einander in Verbindung stehende Bluträume von verschiedener Grösse zwischen sich fassen, deren Wandungen mit Endothel ausgekleidet sind (Fig. 3).

An der Basis wie auch an der Peripherie der Geschwulst findet sich Lebergewebe von normaler Beschaffenheit, jedoch schon durchzogen von ektatischen Blutgefässen von sehr verschiedenem Lumen (Fig. 2).

Der Ursprung der Geschwulst ist nach dem oben Geschilderten zu suchen in der unteren Fläche der Leber, speciell des linken Lappens, jedoch auch zum Theil des Lobus quadratus und Lobus

Spigelii. Der rechte Leberlappen mit der Gallenblase war nur mässig descendirt und fast unverändert. Ueber die Vorderfläche der Geschwulst zog vom Leberrand her in der Mittellinie ein kleinfingerdickes Band von etwa 10 cm Länge, das sich verjüngend allmählich verlor und, wie bereits erwähnt, als Ligamentum teres angesprochen wurde. Ein kleineres, ähnliches Band, offenbar der Ductus venosus Arantii, verlief auf der Hinterfläche der Tumorbasis. Dieser letzteren lagerte sich der Magen fest an, während das Omentum minus auf die untere und linksseitige Geschwulstfläche heraufgezogen war.

Ist die Geschwulst wegen ihrer Grösse und der damit verbundenen Seltenheit von hoher Bedeutung für die pathologische Anatomie, so doch zu allermeist für die klinische Medicin. Jahrelang trug die Patientin die immer mehr an Umfang zunehmende Geschwulst mit sich herum, ohne besonders viel Schmerzen dadurch zu verspüren. Ja, sie machte mehrere Schwangerschaften durch, die ebenso wie die Geburten — abgesehen von der langen Geburtsdauer — durchaus normal verliefen. Behinderung im Gehen, Kreuzschmerzen und kurzer Athem bei der Arbeit sind die einzigen und selbstverständlichen Beschwerden. Keinerlei Ernährungsstörungen, keine Kachexie ist mit dem weiteren Wachsthum des Tumors verbunden. Ascites hat sich nur in geringer Menge gebildet; Oedeme sind nirgends vorhanden. Das Aussehen der Pat. ist zwar etwas blass, aber doch gesund; die Musculatur sowie das Fettpolster mässig gut entwickelt. Pat. konnte immer noch arbeiten; unmöglich wurde ihr die Arbeit durch den voluminösen Tumor nicht gemacht. Puls, Athmung und Temperatur bewegten sich in normalen Grenzen. Der Urin ist frei von Eiweiss und Zucker.

War der Tumor auf Grund dieser Erscheinungen als durchaus gutartig zu bezeichnen, so gestaltete sich seine Exstirpation zu einer der kühnsten und schwierigsten Operationen. Entscheidend hierfür war die Stillung des zumeist aus dem Tumor in profuser Weise hervorquellenden Blutes. Nachdem mit dem Paquélin eine circuläre Furche um die Tumorbasis gegraben, wird von jener aus der Tumor allmählich aus seinem Bett geschält, theils stumpf, theils mit dem kaum rothglühenden Thermokauter. Jede Blutung wird schrittweise durch Catgutligatur vermittelst Déchamp'scher

Stielnadel gestillt. Ganz profuse auftretende Blutungen erfordern die Anlegung breiter Klemmen. In Fällen, in denen ihre Anwendung nicht möglich war, wurden durch kräftiges Anziehen des Tumors nach unten, sowie durch Gazebauschtamponade die Gefässe comprimirt. Durch dieses Vorgehen wurde eine Art Stiel, 15 cm breit und 22 cm dick, gebildet, dessen Compression dadurch bewirkt wurde, dass der Operateur den Tumor über die daruntergeschobene Hand nach unten überklappen liess. Die Unterbindung dieses Stieles erfolgt nun durch 20 Catgutligaturen mittelst Déchamp'scher Stielnadel, die schrittweise Abtragung mittelst Paquélin. Durch die Entfernung des Tumors war eine grosse Höhle entstanden, deren Wandungen von der abgelösten Tumorkapsel, in der Tiefe aber von dem abgebundenen Lebergewebe gebildet wurden. Aus dem letzteren herrührende starke Blutungen werden durch Umstechungen gestillt. Der Kapselsack wird nun theils auf den Stumpf mittelst Catgut aufgenäht, theils an der vorderen Bauchwand am oberen Wundwinkel befestigt und, da die Blutung noch nicht völlig steht, mit steriler Gaze austamponirt.

Wie bereits Eingangs dieses Aufsatzes erwähnt, sind cavernöse Lebertumoren sehr selten Gegenstand operativer Behandlung gewesen. Demgemäss bewegt sich auch die in der Litteratur aufgestellte Casuistik in den allerbescheidensten Grenzen. Für den Zweck vorliegender Arbeit kommen ausser der eben beschriebenen Operation überhaupt nur noch die beiden Exstirpationen eines Leberangioms in Betracht, welche Rosenthal und v. Eiselsberg ausgeführt haben.

Im Fall v. Eiselsberg's[1]) handelte es sich um eine 59jährige Patientin, die stets gesund gewesen war. 15 Jahre vor der Operation bemerkte sie einen Tumor, der Anfangs gar keine Beschwerden machte, sich sehr langsam, aber continuirlich vergrösserte und erst in den letzten Jahren ein schnelleres Wachsthum und hie und da etwas Druckempfindlichkeit zeigte.

Bei der Palpation wurde im rechten Hypochondrium ein Tumor von fast Zweimannsfaustgrösse wahrgenommen. Derselbe war von harter Consistenz, leicht höckriger Oberfläche und ziemlich beweg-

[1]) v. Eiselsberg, Abtragung eines Cavernoms der Leber. Wiener klin. Wochenschrift. 1893. No. 1.

lich, besonders von rechts nach links. Nach unten erstreckte er sich bis in die Höhe des Nabels, nach innen bis an die Parasternallinie, nach oben bis knapp an den Rippenbogen. Behufs Probeincision wurde ein 15 cm langer Schnitt parallel und zwei Querfinger breit unter dem rechten Rippenbogen gemacht. Dadurch wurde ein blaurother, mit der Leber zusammenhängender und nur durch eine leichte Schnürfurche von ihr getrennter Tumor blossgelegt. Entsprechend der unteren Fläche der Schnürfurche lag die Gallenblase: Die Geschwulst zeigte eine schwammige Consistenz. Mit dem schwachglühenden Thermokauter wurde der Tumor in der Schnürfurche abgebrannt. Da die Blutung sehr beträchtlich war, wurde die Abtrennung 1 cm weiter vom Tumor entfernt im Leberparenchym vorgenommen, was eine bedeutend geringere Blutung zur Folge hatte. Nach Abtragung des Tumors wurde die parenchymatöse Blutung der Leberwundfläche dadurch gestillt, dass Nähte angelegt wurden, welche die Kapsel von beiden Seiten her auf die Wundfläche hinzuschieben trachteten und dadurch die letztere verkleinerten. Mit den Fäden der Nähte wurde ein Jodoformgazestreifen auf die Wundfläche gebunden, worauf die Wunde versenkt wurde. Die langgelassenen Seidennähte, sowie das Ende des Gazestreifens leitete man nach aussen. Die Bauchdecken wurden in den typischen 3 Etagen bis auf den untersten Wundwinkel ganz vereinigt. Das Gewicht des Tumors betrug frisch 470 g. Nach einer Woche Verbandwechsel. Am 12. Tage wurde der Gazestreifen, sowie einige Seidenfäden durch zarten Zug entfernt. Aus der Fistel erfolgte darauf mässige Secretion, die durch zweimal in der Woche vorgenommenes Eingiessen von Jodoformglycerin bald herabgesetzt wurde. 4 Wochen nach der Operation war nur noch eine hanfkorngrosse Lücke zu sehen, so dass 3 Wochen später die Entlassung erfolgen konnte.

Anders verfuhr bei der Blutstillung Rosenthal, über dessen Fall Folgendes berichtet wird[1]:)

Eine 41jährige Frau hat seit mehreren Wochen in der Bauchhöhle eine Geschwulst bemerkt und ist auch gleichzeitig bedeutend an Kräften herabgekommen. Die Untersuchung ergab eine kindskopfgrosse, harte, bewegliche Geschwulst unterhalb des Nabels, welche weder mit den Genitalien, noch auch

[1]) J. Rosenthal (Gaz. lekarska. 1893. No. 45). Deutsches Referat von Trzebicky, Krakau.)

mit der Leber in Verbindung zu stehen schien. Laparotomie, Hochlagerung des Beckens, wobei sich die Geschwulst gegen das rechte Hypochondrium verschob. Nach Eröffnung der Bauchhöhle fand Verf. eine der Grösse des Kopfes eines zweijährigen Kindes entsprechende, bläulich-braune, harte, höckerige Geschwulst, welche unter dem linken Leberlappen hervortrat und sich mit demselben im Zusammenhang befand. Vorn war die Geschwulst durch die Gallenblase bedeckt. Die letztere wurde zur Seite geschoben, die Adhäsionen mit dem linken Leberlappen stumpf gelöst, worauf Verf. sich erst überzeugte, dass es sich um eine Neubildung des Spigel'schen Lappens handelte. Geschwulst vor die Bauchwunde gebracht, und um deren obersten sich stielförmig verjüngenden Theil eine elastische Ligatur angelegt. 2 cm unterhalb derselben wurde die Neubildung keilförmig excidirt. Extraperitoneale Versorgung des Stieles. Blutung während der Operation sehr mässig. Glatter Verlauf. Vollständige Heilung. Die exstirpirte Geschwulst erwies sich als ein fibröses Angiom."

Dass auch in diesen beiden Fällen von Angiomoperationen das Hauptaugenmerk auf die Blutstillung gerichtet war, ist evident. So bestechend es auch sein mag, das Princip der Esmarch'schen Blutleere auch bei Exstirpation eines Lebertumors in Anwendung zu bringen, wie in dem Fall Rosenthal, unbedingt zuverlässig hat es sich hier doch nicht erwiesen, eine Erfahrung, welche auch andere Operateure gemacht haben.

Nicht überall wurde die Schlauchconstriction wie hier von Rosenthal vor dem operativen Eingriff gemacht, sondern auch erst während desselben, erst durch die Blutung dazu gezwungen[1]).

So suchte Israel bei Exstirpation einer Lebergeschwulst mittelst schwachglühenden Thermokauters durch Gazetupfer der Blutung Einhalt zu thun. Als er jedoch im weiteren Verlauf der Operation damit nicht mehr auskam, sah er sich genöthigt, „einen 4 mm dicken Gummischlauch oberhalb der Durchtrennungslinie zweimal um den ganzen rechten Leberlappen unter mässiger Spannung herumzulegen, worauf die fernere Abtrennung blutleer weiter geführt werden konnte."

Mit augenscheinlichem Erfolg wandte Kaltenbach die vorgängige Constriction behufs Entfernung einer mächtigen Lebercyste an. Ohne dass eine Blutung eintrat, wurde ausser dem Tumor noch ein Streifen Lebergewebe von Handbreite mit entfernt. Nur

---

[1]) Folgende Zusammenstellung ist Langenbuch's Abhandlung über Chirurgie der Leber und Gallenblase. „Deutsche Chirurgie". Lieferung 45 c. 2. Hälfte. II. Theil — entnommen.

gegen Ende der Operation, als eine Adhäsion getrennt wurde, entstand durch einen Riss eine nicht geringe Blutung. Mit Adhäsionsschwarte wurde die Wunde übernäht und dadurch die Blutung gestillt.

Lücke hatte ein Lebercarcinom zu entfernen, dessen Abtragung mit dem Thermokauter begonnen wurde. Hierbei wurde der Tumorstiel verletzt und eine Blutung hervorgerufen, welche die Anlegung eines Gummischlauches nothwendig machte. Durch Nähte wurde der Stiel extraperitoneal befestigt und späterhin der Schlauch noch zweimal durch einen neuen ersetzt, und als der Stiel allseitig verwachsen war, konnte die Geschwulst ohne beträchtliche Blutung mittelst Thermokauters entfernt werden.

Die Operation eines Gumma durch B. G. Schmidt verlief folgendermaassen: Die extraperitoneale Fixation und die elastische Umschnürung der Tumorbasis wurde zunächst für indicirt gehalten, worauf die Abtragung des Tumors mit dem Skalpell folgte. Die Lie Ligatur glitt ab, und so kam es doch zur Blutung. Mit der Schieberpincette fasste man 4 Arterien und 6 Venen und unterband dieselben. Eine parenchymatöse Blutung brachte der Thermokauter zum Stillstand.

Um auf unblutigem Terrain zu operiren, wandte Küster folgende abweichende Methode an: Behufs Entfernung eines Carcinoms der Gallenblase, das sich auf den scharfen Leberrand ausgebreitet hatte, durchbohrte Küster mit einem dicken Trocart die Leber, zog starke Drains durch die Canüle und brachte auf diese Weise eine Abschnürung des Lebergewebes zu Stande. Eine Blutung erfolgte nicht. Der vor die Bauchhöhle gebrachte Tumor gerieth in Fäulniss und Patient starb an Sepsis.

Tricomi hatte ein Leberadenom zu operiren und suchte in der Weise eine Constriction herzustellen, dass er nach Durchtrennung des linksseitigen Ligamentum coronarium und des Ligamentum triangulare sinistrum, den linken Leberlappen mit der darauf befindlichen Geschwulst vor die Bauchhöhle wälzte und eine elastische Ligatur um die linke Längsfurche legte. Der Tumor mit seinem Stiel wurde extraperitoneal fixirt. 14 Tage blieb so die Geschwulst vor der Bauchhöhle liegen; da riss die schon wiederholt gelockerte Ligatur, so dass nunmehr ein Metalldraht an ihre Stelle treten musste. Mittelst Thermokauters wurde das

Adenom resecirt. Dabei kam es aber zu solch' profusen Blutungen, dass erst am 3. und 4. Tage die Geschwulst in zwei Theilen mittelst Ecraseurs entfernt werden konnte.

Terrillon behandelte durch Abbindung von Lebergewebe mit Erfolg einen Echinococcussack. Der künstlich hergestellte Stiel wurde in die Bauchwunde eingenäht. Der strangulirte Tumor wurde welk und konnte am 7. Tage resecirt werden.

Eine originelle Idee zur Bekämpfung von Blutungen aus Leberwunden entwickelt Snegirew, welcher einen aus der quer oder längs durchschnittenen A. femoralis des Hundes sich ergiessenden Blutstrom dadurch zum Stillstand gebracht haben will, dass er Wasserdampf von ungefähr 100° darauf strömen liess, ein Verfahren, das er bekanntlich später bei Uterusblutungen anwandte und auch zu dem oben genannten Zweck empfiehlt.

Langenbuch nimmt folgenden Standpunkt ein: Um Terrain zu gewinnen, ist die Durchtrennung hindernder Ligamente durchaus gestattet. Dadurch sei ein Operiren und eine Constriction viel leichter und bequemer. Bezüglich Herstellung der Blutleere empfiehlt Langenbuch bekanntlich die temporäre Zuschnürung der Aa. mesentericae sup. et inf. und der Hepatica bei grösseren Tumoren, während bei kleineren die Schlauchconstriction genügen dürfte. Um gegen Nachblutungen sicher zu sein, sei die extraperitoneale Behandlung des Leberstumpfes angezeigt.

Kusnezow und Penski bildeten sich, gestützt auf Experimente an Kaninchen, Hunden und menschlichen Leichen die Ansicht, dass durch stumpfe Nadeln eine Läsion der Gefässe vermieden würde; ferner seien Ligaturen um grössere und mittlere Lebergefässe möglich, ein Abgleiten sei nicht zu befürchten. Durch festes Zuschnüren der Ligaturen würde die Blutung völlig gestillt. Die extraperitoneale Behandlung des Leberstumpfes sei als die beste anzusehen.

Mit diesen letzten, auf experimentellem Wege gewonnenen Erfahrungen decken sich die, welche Pfannenstiel bei Operation des Lebertumors am kranken Menschen sammelte. Wie Pfannenstiel selbst sagt, hat bei der Exstirpation die ausschliessliche Anwendung der stumpfen Nadel und des rothglühenden Paquelins sich ganz ausserordentlich bewährt. „Die von uns Gynäkologen vielfach gebrauchte Déchamp'sche Stielnadel eignet sich ganz vor-

züglich für die Umstechungen der Lebersubstanz, und zwar wurden — wenn irgend möglich — präliminare Massenumschnürungen angelegt und fest zusammengezogen, bevor ein Bezirk der Geschwulst abgetrennt wurde[1]).

Ein Rückblick über die bei der Exstirpation von Lebergeschwülsten gemachten Erfahrungen lehrt, dass die Prognose der Operation nicht so ungünstig ist. Die Leber verträgt chirurgische Eingriffe im Allgemeinen gut. Langenbuch war der erste, der 1887 einen grösseren Schnürlappen im Gewicht von 370 g resecirte, mit dem Ausgang in völlige Genesung. Obschon zwar Ceccherelli die Recreation der Leber bereits beobachtet hatte, war es jedoch erst Ponfick (1889), der, auf eine Reihe von Thierexperimenten gestützt, die Heil- und Regenerationsfähigkeit der Leber als fundamentale Thatsache erkannt und ausgesprochen hat. v. Podwyssozki wies nach Verletzungen der Leber nach, „dass nicht nur in nächster Nähe, sondern sogar weit entfernt von dem gesetzten Defect eine regenerative Wucherung stattfindet, an welcher die Leberzellen und Epithelien der Gallengänge in ausgiebiger Weise theilnehmen[2])."

Auf diesen Erfahrungen fussend musste die Leberchirurgie einen kühnen Schritt vorwärts thun. Das wichtigste aber in derselben bleibt doch die exacte Blutstillung. Es scheint, dass dabei die Constriction mittelst Schlauch nach Esmarch und die Unterbindung der Aa. mesenter. nicht nothwendig, ja nach den gewonnenen Erfahrungen nicht einmal wünschenswerth ist. Die Verwendung stumpfer Nadeln (Déchamp'sche Stielnadel) und des schwach glühenden Thermokauters hat sich am besten bewährt.

Geradezu unerlässlich ist ferner die extraperitoneale Behandlung der Leberwunde. — Nicht minder wichtig dürfte überhaupt für jede derartig behandelte Wunde die ausschliessliche Verwendung von Catgut sein; denn die Ausstossung versenkter Seidennähte erfolgt oft sehr langsam oder niemals spontan, wodurch die Heilung nicht unerheblich verzögert wird.

---

[1]) Allgem. med. Centralzeitung. 1898. No. 15.

[2]) Eduard Kaufmann, Lehrbuch der speciellen pathologischen Anatomie. 1896. Seite 433.

Grossen Werth legt Pfannenstiel „in Anbetracht des starken Resorptionsvermögens des Lebergewebes, auf die gänzliche Vermeidung antiseptischer Stoffe bei der primären Tamponade“. Pfannenstiel verwendet überhaupt „nur noch selten Jodoformgaze in der Bauchhöhle“. Aus obigem Grunde war es nur folgerichtig, dass sterile Gazetampons angewandt wurden.

Dass die Nachbehandlung höchst sorgfältig durchgeführt werden müsse, bedarf gar keiner Erwähnung; hervorgehoben muss jedoch werden, dass in unserem Falle den mehrere Tage hindurch fortgesetzten Kochsalzinfusionen eine geradezu lebensrettende Bedeutung zukommt. Dass die Entziehung einer so grossen Menge Blut, wenn auch zumeist aus der Geschwulst, von der Patientin so gut überstanden wurde, erscheint für den ersten Augenblick auffallend, doch ist eine Erklärung zu suchen einmal in der Anwendung der Kochsalzinfusionen, des Weiteren in der bekannten physiologischen Thatsache, dass Frauen leichter als Männer selbst erhebliche Blutverluste ertragen. „Bei ihnen (Frauen) scheint schon wegen der periodischen Ersetzung des verlorenen Blutes in jeder Menstruation die Blutneubildung leichter und schneller zu erfolgen[1]).

Weiterhin sei bemerkt, dass die vom 2.—20. Tage beobachtete Temperaturerhöhung nicht völlig aufgeklärt worden ist. Die Annahme einer Aspirationspneumonie war nicht stichhaltig. Wahrscheinlich ist die durch eine Kochsalzinfusion hervorgerufene Eiterung am linken Oberschenkel als Ursache der Temperatursteigerung anzusehen, wenngleich nicht unerwähnt bleiben soll, dass durch die am 12. Tage vorgenommene Incision eine bedeutende Temperaturerniedrigung, aber doch keine völlige Entfieberung eintrat. Die Leber sowie der obere Wundwinkel waren nicht geschwollen und absolut nicht druckempfindlich, während die untere Partie der Hautwunde per primam reactionslos heilte. Demnach war an einen hier gelegenen Infectionsherd nicht gut zu denken.

Durch die Leberoperation wurde eine wesentliche Beeinträchtigung des Stoffwechsels nicht hervorgerufen. Zwar enthält der Urin am 2. Tage viel Gallenfarbstoff, welch' letzterer jedoch vom 4. Tage an völlig verschwand. Icterus wurde niemals, selbst nicht vorübergehend, beobachtet. Vom 5. Tage an

---

[1]) Landois „Physiologie“. 8. Aufl. Seite 72.

verschwand ferner der anfangs ziemlich reichliche Eiweissgehalt des Urins. Der Verlust an Galle durch die Wunde war, wenn auch nur zeitweilig, so erheblich, dass die Faeces farbloser erschienen, und der Patientin, welche zudem an einem sehr quälenden Durst litt, fast fettlose Nahrung gereicht werden musste. Das Durstgefühl schwand erst dann, als die Gallensecretion aus der Wunde aufhörte.

Sehr beträchtlichen Schwankungen war der Hämoglobingehalt unterworfen. Betrug derselbe vor der Operation 55 pCt., so war er am 16. Tage nach derselben auf 25 pCt. gesunken, war am 32. Tage auf 33 pCt. und am 71. Tage, den 4. Februar 1898, dem Tage der Entlassung auf 42 pCt. gestiegen und hat nach genau 3 Jahren eine Höhe von 67 pCt. erreicht.

Dass die Leber während dieser letzten Zeit eine starke Senkung erlitten, ist nicht überraschend. War doch durch die Vernähung der Kapsel mit dem Peritoneum parietale eine Adhäsion an die vordere Bauchwand und damit ein permanenter Zug nach unten bedingt. Inwieweit sich die Regenerationsfähigkeit, welche, wie durch das Thierexperiment nachgewiesen worden, einem Lebertorso eine grössere Ausdehnung geben kann, als das intacte Organ überhaupt besessen, in unserem Fall bewiesen hat, entzieht sich unserer Kenntniss.

Das Allgemeinbefinden post operationem ist als ein sehr gutes zu bezeichnen. Patientin kann schwere landwirthschaftliche Arbeiten verrichten, schwer tragen, hacken, längere Zeit in gebückter Stellung verharren, ohne irgend welche Beschwerden zu verspüren. Der Stoffwechsel lässt nichts zu wünschen übrig. Was geradezu auffallend erscheinen muss, ist die Veränderung auf menstruellem Gebiete. 8 Jahre hindurch, vom Eintritt der ersten Regel im 15. Lebensjahr bis zur Verheirathung, wiederholt sich dieselbe jährlich nur dreimal und zwar im Winter, in Zwischenräumen von 4—6 Wochen, dauert 8 Tage und verläuft im Uebrigen schwach und beschwerdelos. Seit der Verheirathung wiederholt sie sich viermal; die letzte Regel vor der Operation nahm durchaus gleichen Verlauf. Nun nach der Operation kehrt die Regel alle 4 Wochen wieder, ist mittelmässig und schmerzlos, ihre Dauer auf die Hälfte der früheren Zeit, auf 4 Tage herabgesetzt. Die Menstruation zeigt ein völlig normales Gepräge. Ob dies anderweitig begründet

ist, oder ob thatsächlich die Exstirpation des Tumors hier die Rückkehr zur Norm bewirkt hat, bleibt in Dunkel gehüllt.

Wie an der Hand der Krankengeschichte zu sehen, stellten sich der richtigen Diagnose des Tumorsitzes bedeutende Schwierigkeiten in den Weg. Am nächsten lag bei der Grösse und fluctuirenden Beschaffenheit der Geschwulst die Annahme eines Ovarialtumors. Doch ergab die genauere Untersuchung, dass weder ein solcher, noch überhaupt ein Genitaltumor vorlag. Auch Milz-, Nieren-, Netz-, Pankreastumor liess sich mit ziemlicher Sicherheit ausschliessen. Eigenartig war, dass der Versuch, mittelst Luftaufblähung des Darmes die Diagnose zu stellen, so gänzlich auf Irrwege führte. Bei geringerer Luftfüllung änderten sich die Percussionsverhältnisse nicht beträchtlich, und als mit der Aufblähung fortgefahren wurde, erwies sich die Geschwulst ringsum von Därmen umrahmt, so dass auch die Annahme eines Lebertumors fallen gelassen wurde. Offenbar war durch zu forcirtes Aufblasen die Valvula Bauhini gewaltsam auseinandergedrängt worden und auf diese Weise Luft in Dünndarmschlingen getreten, welche sich zum Theil über den Lebertumor lagerten. Am wahrscheinlichsten war danach ein Mesenterialtumor, zumal die Percussionsgrenzen der Leber nahezu normal erschienen. In Wirklichkeit aber handelte es sich doch um eine Lebergeschwulst.

Wurde in dieser Hinsicht eine Fehldiagnose gestellt, so auch bezüglich der Art des Tumors. Veranlasst durch vorhandenes Fluctuationsgefühl, lag nichts näher, als eine cystische Geschwulst anzunehmen, z. B. Ecchinococcus. In unserem Falle entschied man sich für eine Mesenterialcyste.

Auf eine diagnostische Punction wurde angesichts der Nothwendigkeit, den Tumor zu entfernen, Verzicht geleistet. Ob sie im Stande gewesen wäre, durch die Förderung von etwas Blut die Natur desselben erkennen zu lassen, ist fraglich, da der Gedanke an ein Hämangiom zu fern lag. Es erschien in diesem wie in so vielen Fällen rathsamer, auf die Details der Diagnose zu verzichten und lieber gleich an die Laparotomie heranzugehen, welche im ungünstigsten Falle eine Probelaparotomie geworden wäre. Viel-

leicht dient meine Mittheilung insofern als ein diagnostischer Wink, als sie wieder einmal auf eine seltene Neubildung die Aufmerksamkeit lenkt.

An dieser Stelle sei es mir gestattet, meinem hochverehrten Lehrer, Herrn Prof. Dr. Pfannenstiel, für die gütige Ueberweisung des Themas, sowie für die ausgedehnte Unterstützung bei Ausarbeitung desselben meinen ehrerbietigsten Dank auszusprechen. Desgleichen fühle ich mich verpflichtet, den Herren Dr. Reckmann, Dr. v. Fewson, Dr. Krömer und Dr. Kober für die gütige Antheilnahme an dem Zustandekommen der Arbeit hiermit bestens zu danken.

Erklärung der Abbildungen.

Figur 1. Haemangioma hepatis. $^1/_{18}$ der natürlichen Grösse.

„ 2. Randpartie des Tumors. Mittlere Vergrösserung. Zwischen den zum Theil erhaltenen Leberacini Gefässdilatation und -Neubildung (Anfangsstadium der Angiombildung). A = Leberacinus; G = Gefässconvolut; K = Gallenkapillaren.

„ 3. Aus der Mitte des Tumors. (Mittlere Vergrösserung). Ausschliesslich kernarme Bindegewebssepten umgrenzen mit Endothel ausgekleidete Lacunen von vielgewundener, oft bizarrer Form. Im unteren Bereich 2 weisse Thromben.

Thesen.

I.

Bei Abtragung von Lebertumoren empfiehlt sich ganz ausserordentlich die Anwendung des schwach-glühenden Thermokauters.

II.

Die bei Exstirpation von Lebertumoren auftretenden Blutungen werden am besten durch schrittweise, mittelst stumpfer Nadel angelegte Catgutligaturen gestillt.

III.

Ein frischer Leberstumpf wird am zweckmässigsten extraperitoneal behandelt.

Lebenslauf.

Paul Langer, zu Neisse geboren, besuchte die katholische Elementarschule und das Königl. katholische Gymnasium daselbst, nach dessen Absolvirung er sich in Freiburg i. B. und Breslau zunächst dem Studium der katholischen Theologie, nachher dem der Medicin widmete. Am 19. März 1900 bestand er das medicinische Staatsexamen, am 8. Mai 1900 das Examen rigorosum. Während seiner medicinischen Studienzeit besuchte er die Vorlesungen, Kliniken und Curse folgender Herren Professoren und Docenten:

Born, Hasse, Cohn, Heidenhain, Röhmann, Hürthle, Kaufmann, Weintraud, Fraenkel, Groenouw, Ponfick, Flügge, v. Mikulicz-Radecki, Neisser, Pfannenstiel, Kast, Küstner, Filehne, Kümmell, Uhthoff, Wernicke, Czerny, Lesser, Bonhoeffer.

Allen diesen seinen hochverehrten Herren Lehrern sagt Verfasser hiermit seinen aufrichtigsten Dank.

Fig. 1

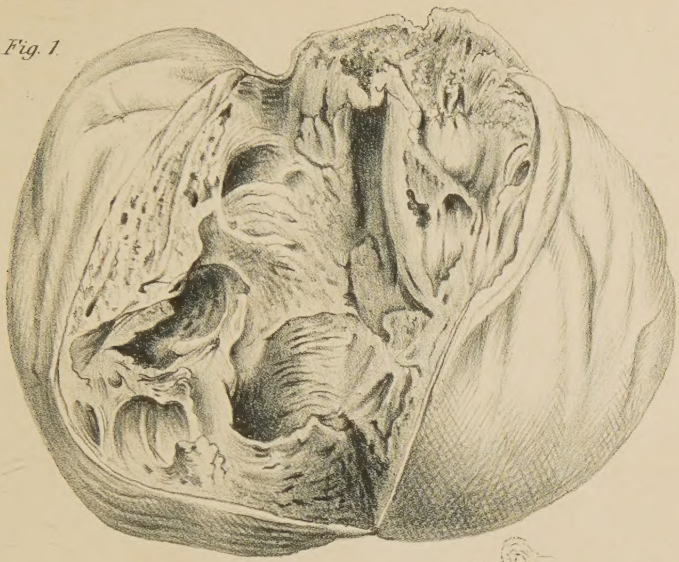

Fig. 3.

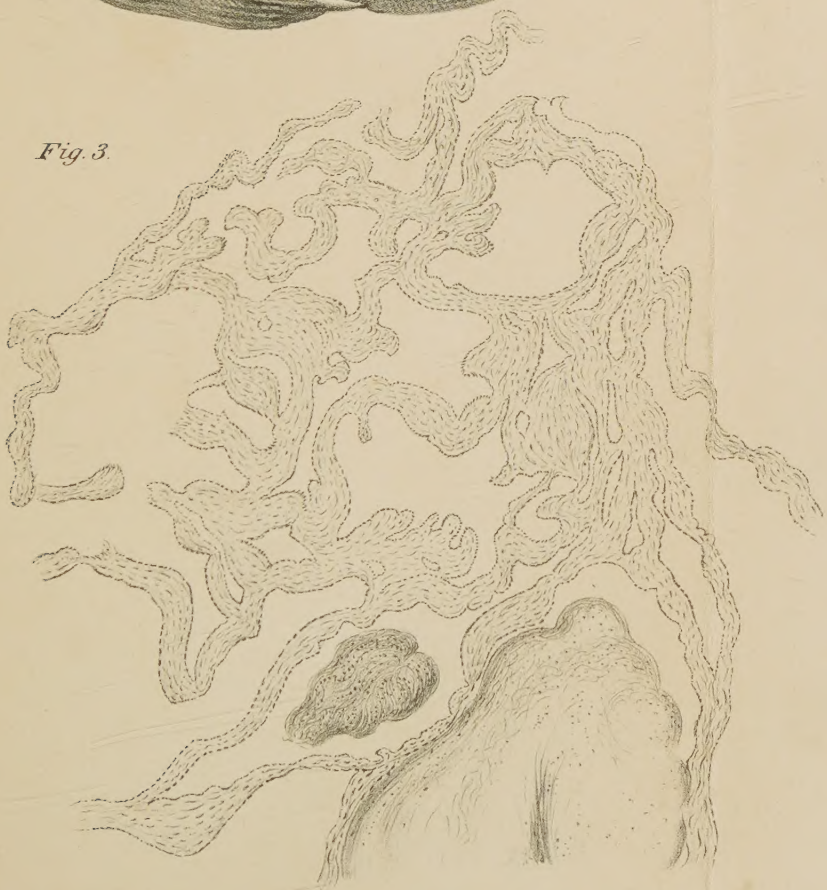

Fig. 2.

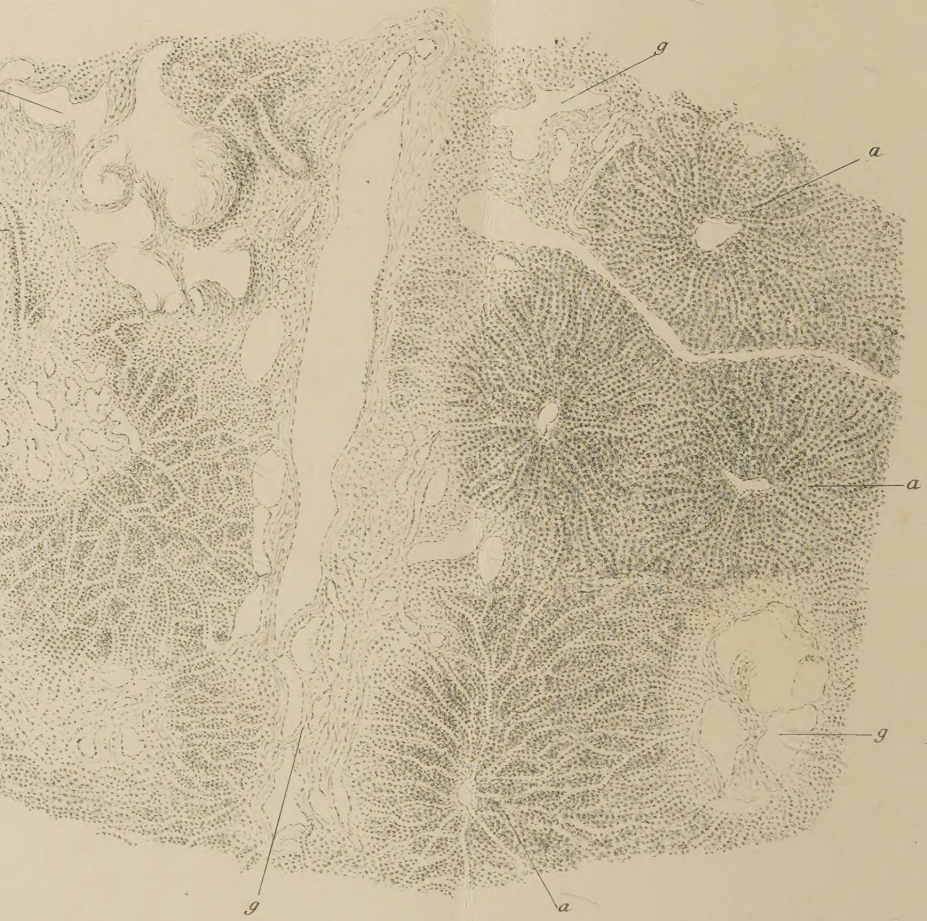

E. Laue, Lith Inst., Berlin